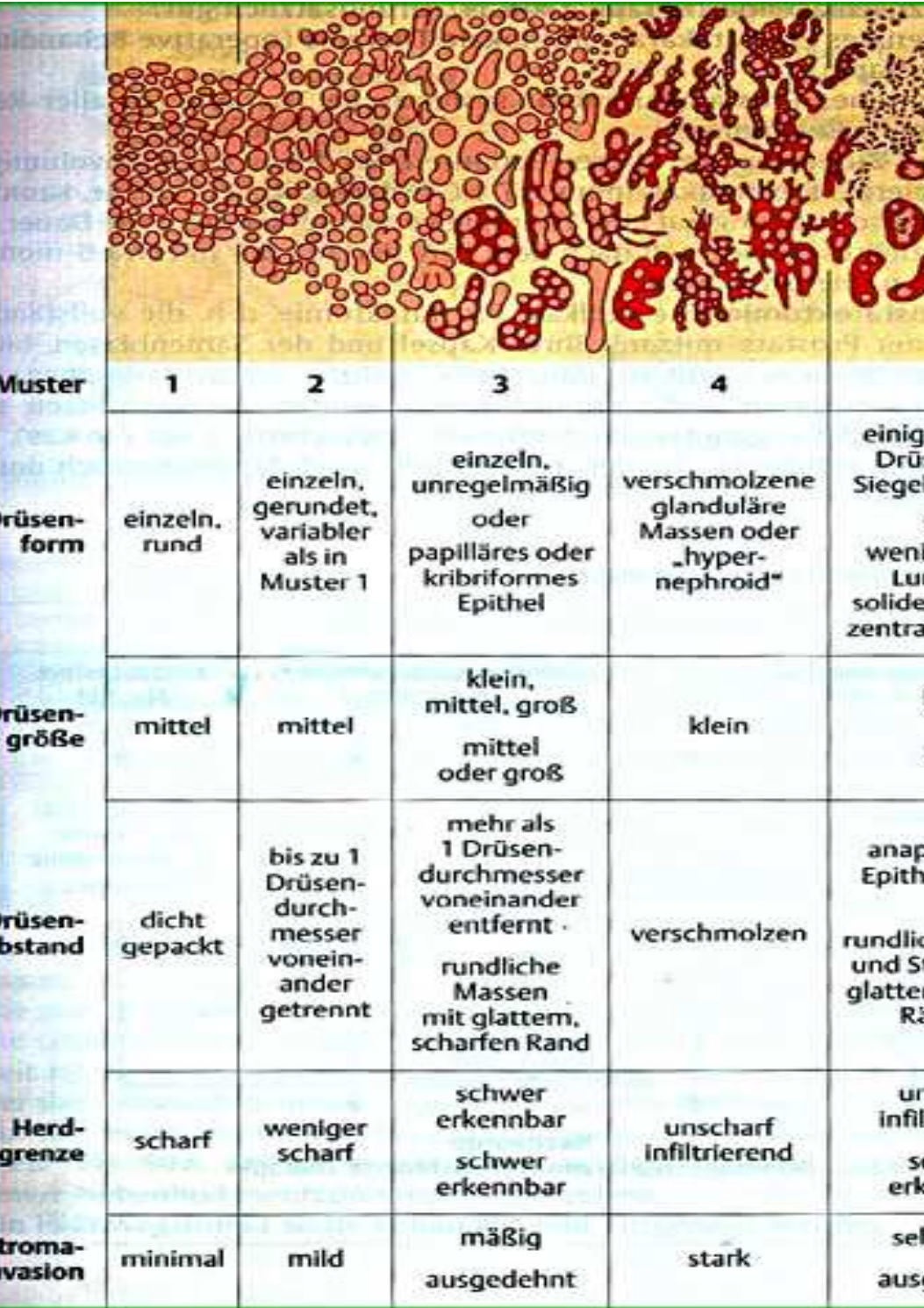


Gleasongrad Interpretation beim Prostatakarzinom



Muster	1	2	3	4	5
Drüsenform	einzel, rund	einzel, gerundet, variabler als in Muster 1	einzel, unregelmäßig oder papilläres oder kribriiformes Epithel	verschmolzene glanduläre Massen oder „hypernephroid“	einige winzige Drüsen oder Siegelringzellen oder wenige kleine Lumina in solidem Epithel, zentrale Nekrose
Drüsengröße	mittel	mittel	klein, mittel, groß mittel oder groß	klein	klein klein
Drüsenabstand	dicht gepackt	bis zu 1 Drüsen-durchmesser voneinander getrennt	mehr als 1 Drüsen-durchmesser voneinander entfernt rundliche Massen mit glattem, scharfen Rand	verschmolzen	anaplastische Epithelmassen rundliche Massen und Stränge mit glatten, scharfen Rändern
Herdgrenze	scharf	weniger scharf	schwer erkennbar schwer erkennbar	unscharf infiltrierend	unscharf infiltrierend schwer erkennbar
Stroma-Invasion	minimal	mild	mäßig ausgedehnt	stark	sehr stark ausgedehnt